Joints of the Upper Limb

1) The sternoclavicular joint

The sternoclavicular joint is a synovial joint divided into two parts by an articular disc. المفصل القصي الترقوي هو مفصل زليلي مقسم إلى قسمين بواسطة قرص مفصلي.

2) The acromioclavicular joint

The acromioclavicular joint is a synovial joint. المفصل الأخرمي الترقوي هو مفصل زليلي.

3) The shoulder (glenohumeral) joint

The glenohumeral joint is a ball-and-socket synovial joint. المفصل الحقاني العضدي هو مفصل زليلي ذو كرة ومقبس

4) The elbow joint

The elbow joint is a synovial hinge joint which incorporates the humeroulnar, the humeroradial and superior radioulnar joints as one cavity. مفصل الكوع هو مفصل زليلي يشتمل على المفاصل العضدية والمفاصل الكعبرية العضدية والمفاصل الكعبرية العلوية كتجويف واحد.

Articular surfaces of the elbow joint are the trochlea and capitellum of the humerus, the head and ulnar notch of the radius and the trochlear fossa, and the radial notch of the ulna الأسطح المفصلية لمفصل الكوع هي البكرة والرأس لعظم العضد، والثلمة الرأسية والزندية لنصف القطر والحفرة البكرية، والثلمة الشعاعية للزند

5) The inferior radioulnar joint

The inferior radioulnar joint is a synovial pivot joint. The articular surfaces are ***the head of the ulna and the ulnar notch of the lower end of the radius and the triangular cartilage***. This is triangular, with its ***apex attached to the styloid process of the ulna*** and the ***base to the ulnar notch of the radius***. It separates the ***inferior radioulnar and radiocarpal joints***. المفصل الكعبري الزندي السفلي هو مفصل محوري زليلي. الأسطح المفصلية هي رأس الزند والشق الزندي للطرف السفلي من نصف القطر والغضروف المثلث. هذا شكل مثلث، حيث ترتبط قمته بالناتئ الإبري للزند والقاعدة بالشق الزندي لنصف القطر. وهو يفصل بين المفاصل الكعبرية الزندية السفلية والمفاصل الكعبرية الرسغية.

6) The radiocarpal joint

This is a synovial joint includes the articulation of the distal radius with distal surface of the triangular cartilage and the proximal surfaces of the scaphoid, lunate and triquetral. هذا هو المفصل الزليلي الذي يتضمن مفصل نصف القطر البعيد مع السطح البعيد للغضروف المثلثي والأسطح القريبة من الزورقي والهلالي والثالثي.

7) The intercarpal joints

A midcarpal joint is found between the proximal and distal rows of carpal bones. تم العثور على مفصل منتصف الرسغ بين الصفوف القريبة والبعيدة من عظام الرسغ

The muscles of the upper limb

1. The ***supraspinatus muscle*** passes on the superior aspect of the shoulder joint to the greater tuberosity of the humerus.
2. The ***deltoid muscle*** covers the upper lateral aspect of the humerus.
3. the ***coracobrachialis*** and ***biceps muscles*** – lie anterior to the humerus in its upper third
4. The ***triceps muscle*** with its long, lateral and medial heads – lie posterior to the humerus.
5. ***Flexor digitorum superficialis and profundus*** lie anteriorly in forearm.
6. ***Extensor carpi ulnaris, digitorum and pollicis longus, and abductor pollicis longus*** lie posteriorly in forearm
7. ***Flexor carpi radialis and extensor carpi radialis longus and brevis*** lie superficially on the radial side.
8. ***Flexor carpi ulnaris and extensor carpi ulnaris*** lie on the ulnar side

1. تمر العضلة فوق الشوكة على الجانب العلوي من مفصل الكتف إلى الحدبة الأكبر لعظم العضد. 2. تغطي العضلة الدالية الجانب الجانبي العلوي من عظم العضد. 3. العضلة الغرابية العضدية والعضلة ذات الرأسين – تقع أمام عظم العضد في الثلث العلوي. 4. العضلة ثلاثية الرؤوس برؤوسها الطويلة والجانبية والوسطى – تقع خلف عظم العضد. 5. تقع ثنية الأصابع السطحية والعميقة في مقدمة الساعد. 6. الباسطة الرسغية الزندية، والأصابع، وإبهام اليد الطويلة، ومبعدة إبهام اليد الطويلة تقع في الخلف في الساعد. 7. تقع المثنية الرسغية الكعبرية والباسطة الرسغية الطويلة والقصيرة بشكل سطحي على الجانب الكعبري 8. تقع المثنية الرسغية الزندية والباسطة الرسغية الزندية على الجانب الزندي

Left upper arm muscles (anterior lateral view)

Left upper arm muscles (posterior view)

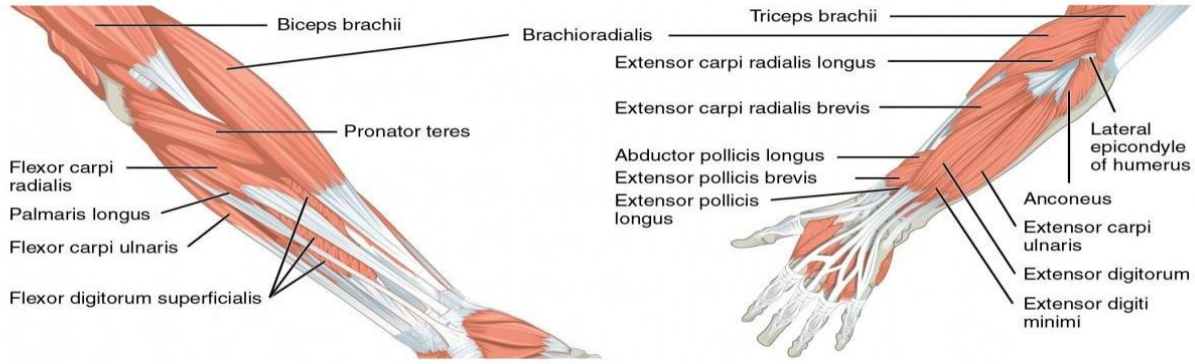

Left forearm superficial muscles (palmar view)

Left forearm superficial muscles (dorsal view)

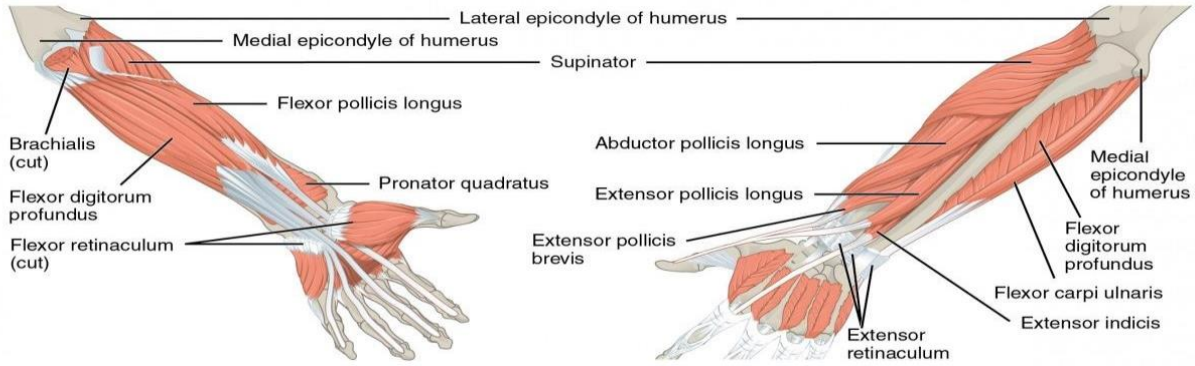

Left forearm deep muscles (palmar view)

Left forearm deep muscles (dorsal view)

The arterial supply of the upper limb

The upper limb receives its supply from the ***subclavian artery***. The subclavian artery becomes ***the axillary artery*** at the outer border of the first rib. The ***brachial artery begins*** at the lower border of teres major. At the level of the radial head the brachial artery divides into ***the radial and ulnar arteries***. The ***radial artery*** passes on the lateral side of the forearm to the wrist, where it gives a branch to the superficial palmar arch.

يتلقى الطرف العلوي إمداده من الشريان تحت الترقوة. يصبح الشريان تحت الترقوة هو الشريان الإبطي عند الحدود الخارجية للضلع الأول. يبدأ الشريان العضدي عند الحد السفلي للعضلة المدورة الكبرى. على مستوى الرأس الكعبري، ينقسم الشريان العضدي إلى الشرايين الشعاعية والزندية. يمر الشريان الكعبري على الجانب الجانبي من الساعد إلى الرسغ، حيث يعطي فرعًا للقوس الراحي السطحي.

The ***ulnar artery*** is larger and deeper than the radial artery. Close to the wrist the ulnar artery becomes superficial and, having crossed the wrist, becomes the superficial palmar arch and sends a branch to the deep palmar arch. **الشريان الزندي أكبر وأعمق من الشريان الكعبري. بالقرب من الرسغ، يصبح الشريان الزندي سطحيًا، وبعد عبور الرسغ، يصبح القوس الراحي السطحي ويرسل فرعًا إلى القوس الراحي العميق.**

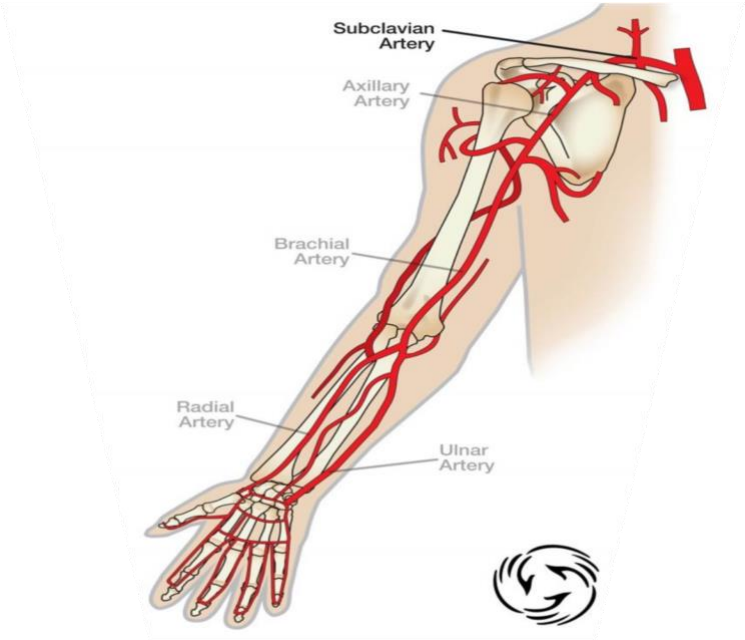

The veins of the upper limb

Superficial and deep veins drain blood from the upper limb. The ***superficial veins*** commence in the hand where smaller veins unite to form three veins – ***the cephalic and basilic*** veins from the dorsum and the ***median vein*** from the palm. The ***deep veins*** of the upper limb accompany the arteries. The ***axillary veins*** are usually ***double***, whereas the ***subclavian vein*** is usually ***single***. **تقوم الأوردة السطحية والعميقة بتصريف الدم من الطرف العلوي. تبدأ الأوردة السطحية في اليد حيث تتحد الأوردة الصغيرة لتشكل ثلاثة عروق – الوريد الرأسي والريحاني من الظهر والوريد المتوسط من راحة اليد. الأوردة العميقة في الطرف العلوي تصاحب الشرايين. الأوردة الإبطية عادة ما تكون مزدوجة، في حين أن الوريد تحت الترقوة عادة ما يكون منفردا.**

﴿يَأْتِ بِهَا اللَّهُ﴾.

By:Mohammed Jabbar Hussein